

福島赤十字病院産婦人科「内視鏡下手術」について

はじめに：

内視鏡下手術は、患者様の体の負担をできるだけ少なくする低侵襲手術（minimally invasive surgery）として外科系各科において広く実施されるようになってきております。産婦人科領域でも、近年、急速に普及してきている術式であり、現在では婦人科良性疾患のほとんどが内視鏡下手術の適応疾患となってきております。

当院産婦人科でも、2001年より婦人科良性疾患に対して内視鏡下手術を積極的に導入してきております。手術件数は年々に増加しており、2007年以降では年間150例以上の内視鏡下手術を行っております。本ホームページでは、婦人科内視鏡下手術の一般的な説明（利点と合併症、手術の具体的な方法など）、および、これまでの当科での手術成績についてお示しいたします。本ホームページをご覧いただくことにより、婦人科疾患を有する患者様に、内視鏡下手術を行なうことの得失と当科での治療内容を十分に理解していただき、内視鏡下手術の恩恵をできるだけ多くの患者様に受けていただければ幸いです。

産婦人科領域での内視鏡下手術とは・・・

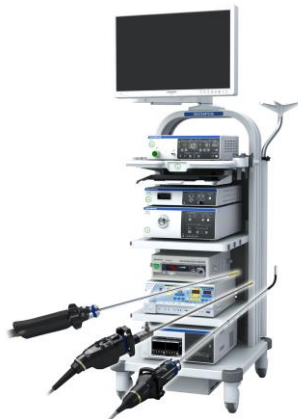婦人科領域での内視鏡下手術には、腹腔鏡下手術、子宮鏡下手術、卵管鏡下手術（卵管閉塞を解除する手術）、胎児鏡下手術（双胎間輸血症候群などの吻合血管を処理する手術）などがあります。これらのうち当科で現在行なっているのは腹腔鏡下手術と子宮鏡下手術です。以下にこれらの手術の説明と当科での実績をお示しいたします。

腹腔鏡下手術：

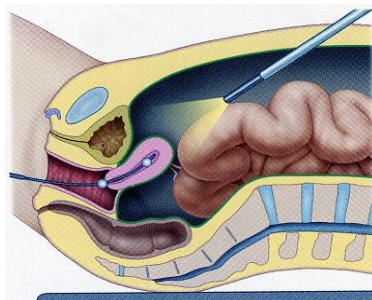
腹腔鏡とは、腹壁に数ヶ所小さな孔をあけて、そこからスコープ（内視鏡カメラ）や鉗子を入れて手術を行なう方法です。全身麻酔下で行なわれます。

手術方法；

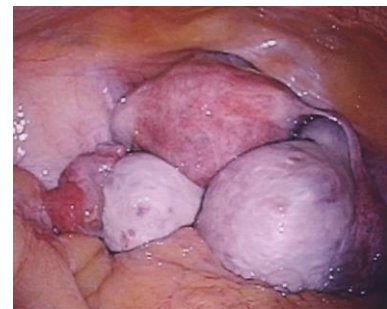腹壁の創は、通常はお臍と左右の下腹部に2～4ヶ所必要になります。お臍の創からスコープを挿入し、炭酸ガスでお腹を膨らませてスペースを作ります。モニターに映し出された映像を見ながら下腹部から挿入された鉗子を用いて腹腔内で手術を行ないます。また、最近では症例によって創の数を少なくした手術が行えることもあります（単孔式・2孔式手術；後述）。



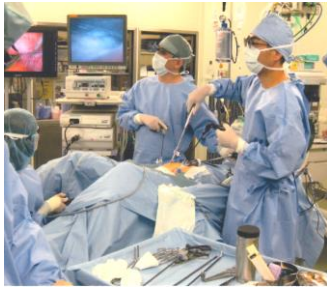(A) 最新の腹腔鏡手術用機器



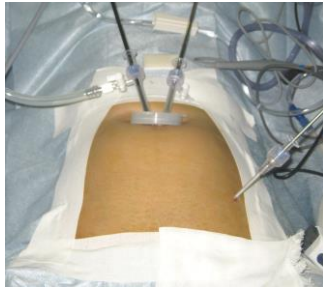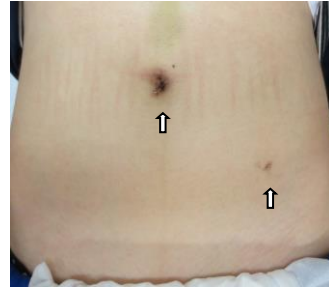
(B) 腹腔鏡模式図
(産科と婦人科 2008,10 号より引用)



(C) モニターに写しだされた画像
(両側卵巣腫瘍)



(D)モニターを見ながらの手術

(E)スコープ挿入
(鉗子は臍から2本と左下腹部
に1本挿入した：2孔式手術)(F)手術後のお腹の創です
(卵巣腫瘍手術の約3週間後)
(臍と左下腹部の2か所の創 ↑)

適応疾患；腹腔鏡で手術が可能な疾患と術式は以下の通りです。

適応疾患	術式
子宮筋腫	子宮筋腫核出術、子宮全摘術*
良性卵巣腫瘍	卵巣嚢腫摘出術、付属器摘出術
子宮内膜症	卵巣嚢腫摘出術、癒着剥離術、内膜症病巣除去術
異所性妊娠（子宮外妊娠）	卵管摘出術、卵管線状切開術
卵巣出血	卵巣嚢腫摘出術、止血術
不妊症	癒着剥離術、卵管開口術、卵巣多孔術など
子宮脱	仙骨腔固定術
子宮体がん（初期）	子宮体がん根治術（子宮全摘、付属器摘出、骨盤リンパ節廓清）

ただし、これらの疾患の全てが腹腔鏡下手術の適応（対象）となる訳ではありません。子宮筋腫であれば筋腫の数や大きさや形、子宮内膜との位置関係、癒着がありそうかどうかなどによって、卵巣腫瘍では、大きさと形、悪性腫瘍の可能性が高くないかどうかによって、子宮外妊娠、卵巣出血では、出血により全身状態が不安定になっていないかどうか（血圧が維持できないくらい出血していないか）などによって腹腔鏡手術の適応外（開腹手術を最初から選択する）となることもあります。

以下に腹腔鏡下手術の主なメリットとデメリットを示しました。これらのことを十分に考慮していただいでご希望のある患者さまに行なわれる手術です。

内視鏡下手術のメリットとデメリット：

メリット；

1. 入院期間が短い
2. 術後の疼痛が軽く早期離床が可能
3. 早期の社会復帰が可能
4. 術後の癒着が少ない
5. 美容上も優れている（手術創が小さい）

デメリット；

1. 開腹手術への移行が必要になることがあります*
2. 手術時間が長くなる場合があります
3. 腹腔鏡特有の合併症（皮下気腫、トロッカーによる血管損傷など）
4. 腸管損傷、尿管損傷等の可能性があります

*開腹手術移行の可能性について：

内視鏡下で開始した手術が必ずしも最後まで内視鏡下で行われるとは限りません。いろいろな理由で途中から開腹手術へ移行することもあります。当院では常に安全性を最優先にした手術を心掛けているため、予想外の強い癒着や出血があった場合などで開腹手術の方がより安全であると判断した場合には、内視鏡下手術に必要以上に固執することなく速やかに開腹手術へ移行するようにしております。また、卵巣腫瘍手術の術中病理検査で悪性または境界悪性腫瘍であった場合にも開腹のうえ根治手術としております。これまで（2019年12月まで）の手術のうち開腹手術へ移行した症例は175件あり、全内視鏡下手術件数（3078件）に占める割合は5.69%でした。開腹手術へ移行する件数は年々減少しており、2019年では、4例/223件（1.8%）になっておりました〔内訳は癒着・出血によるものが3例（1.4%）、術中の病理診断が悪性または境界悪性であったためのものが1例（0.4%）でした〕。

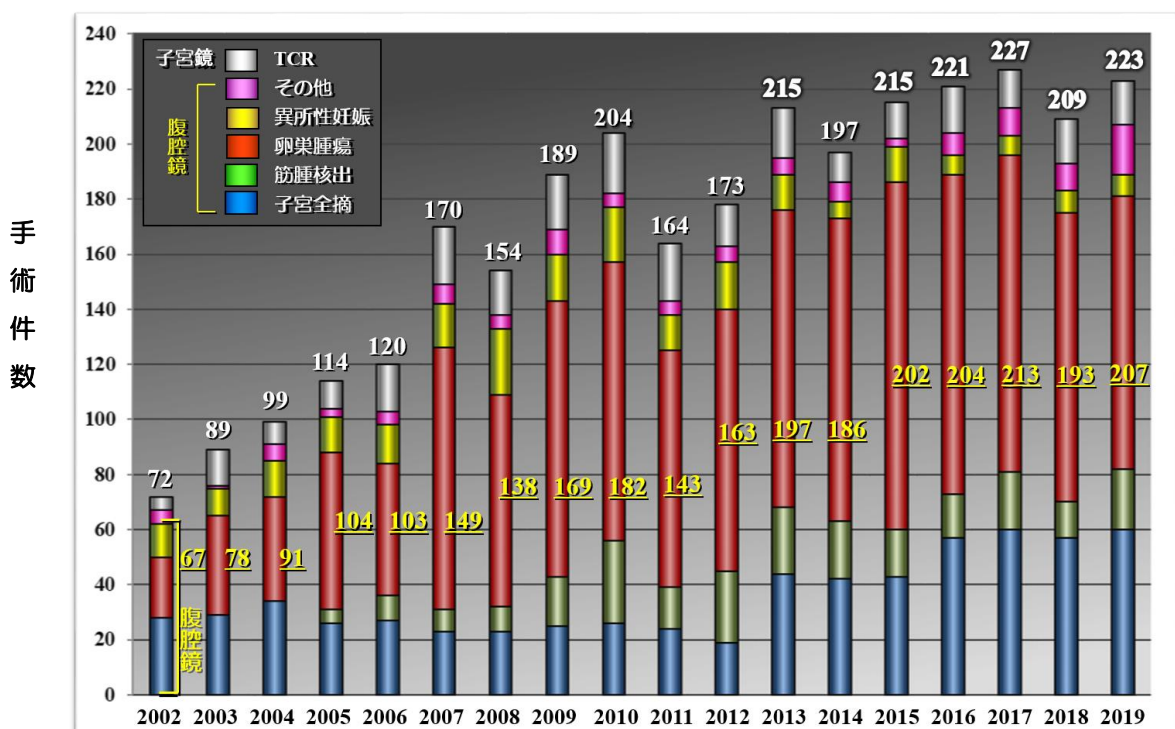
入院期間：

原則として、手術の前日に入院していただきます。手術前には外来または入院後に手術内容、方法、合併症等に関して再度詳しく説明し、必要な書類（手術同意書、輸血同意書等）にサインをしていただきます。入院後からは手術用の食事（低残渣食）を食べていただきます。手術翌日から歩行、食事が可能となり、術後4日目（子宮全摘術では術後6日目）に退院の予定となります。

＃開腹手術になった場合は入院期間が数日延長になります。

当院での内視鏡下手術の実績：

当福島赤十字病院では、2001年より婦人科良性疾患に対して内視鏡下手術を積極的に取り入れてきており、2019年末までに3078件の内視鏡下手術を行っております。手術件数の推移は、年々増加の傾向にあり、2007年以降では年間150件を超える内視鏡下手術を行っております。主な疾患別、年次別の手術件数を下の図に示しました。2019年には、腹腔鏡下手術207件（開腹移行例も含めた件数）、子宮鏡下手術16件、合計で223件行っております。 *下図：産婦人科内視鏡手術件数の年次推移



白数字；腹腔鏡＋子宮鏡下手術件数、 黄数字；腹腔鏡下手術件数、 その他；卵巣出血、不妊症など、

腹腔鏡下手術の主な合併症：

手術に際しては、腹腔鏡手術に限らず合併症が発生する可能性があります。合併症とは、手術操作などにより、手術中や手術後に予期しなかったトラブルが起こることです。私たちは合併症をゼロにするために細心の注意と努力をして手術を行なっておりますが、残念ながらその発症率はゼロにはなりません。多くの手術を経験し、手術方法の改良や手術手技の向上などにより合併症の発症は確実に減少しておりますが、手術をお受けになる際にはこれらの合併症、後遺症が発生する可能性があることをご理解いただきたいと思います。

合併症には、**手術一般**（開腹手術等も含めて）に起こり得るものと腹腔鏡特有のものがあります。

手術一般の合併症の主なものとしては、予想外の出血（輸血を必要となる場合もあります）、他臓器損傷、深部静脈血栓症（それに伴う肺塞栓症）、術後腸閉塞、感染、創縫合不全などがあります。

腹腔鏡に特有の合併症としては、トラカール挿入時の血管損傷や腸管損傷、腹腔内操作時の腸管、膀胱、尿管の損傷、皮下気腫、ガス塞栓などがあります。これらの合併症が発生することは稀ですが、発生した場合には万全の処置を行ないます。

合併症の発生頻度：

2001年10月から2019年12月までに当院で行なわれた内視鏡下手術は、腹腔鏡下手術が2804件、子宮鏡下手術が274件、合計で3078件でした。この間に発生した主な合併症は、腹腔鏡下手術では腹壁血管損傷が6件（0.20%）、腸管損傷が5件（0.16%）、血管損傷1件（0.03%）、膀胱損傷1件、手術後出血（輸血を要した症例）1件、重症皮下気腫が1件、子宮鏡下手術では子宮穿孔が3件（1.10%）でした。また、血栓症や肺塞栓症などの重篤な合併症、合併症のために再手術が必要になった症例などはこれまでところありません。これらの当院での合併症の発生頻度は、内視鏡下手術を数多く行なっている他施設と比べても特に多いわけではありません。

腹腔鏡下手術の実際：

***卵巣腫瘍**；

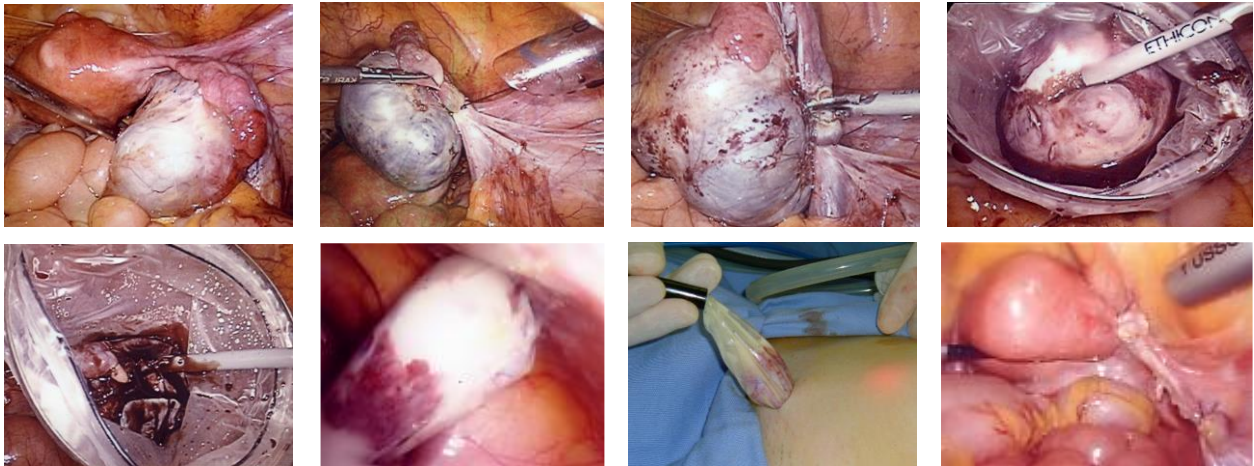
卵巣腫瘍の手術は腹腔鏡下手術のうちで最も多く行われている手術です。

術前の検査で、悪性腫瘍が強く疑われるもの、充実性の腫瘍、強い癒着がありそうなもの等は開腹手術を行いますが、それ以外のものではできるだけ腹腔鏡下手術を選択します。腹腔鏡下手術でも開腹手術と同様に、**卵巣腫瘍摘出術**（正常部分を残す方法）と**付属器摘出術**（卵巣ごと摘出する方法）とがあり、腫瘍の種類、大きさ、年齢や今後の妊娠希望の有無などを総合的に検討し、よく相談した上で術式を決定するようになります。

腹腔鏡下の手術方法には、全ての手術を腹腔内で行なう**体腔内法**と腫瘍を小切開部分より一度腹腔外に引き出して行なう**体腔外法**とがあります。当院では現在、ほとんどの卵巣腫瘍手術はより侵襲の少ない体腔内法で行っております。

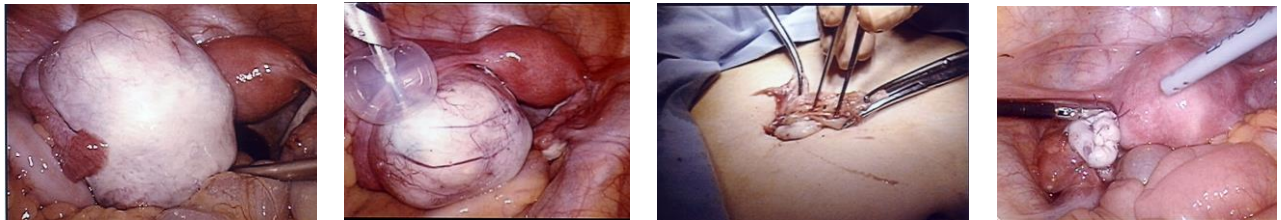
以下に、当院での腹腔鏡下卵巣腫瘍手術の例を示します。

(A)：**体腔内法による付属器摘出術**



* 卵巣腫瘍周囲の組織（靱帯、卵管、血管）を切断して腫瘍を完全に切離後、収容用袋内に入れて内容液を吸引し、袋ごと体外に回収します。

(B)：体腔外法による卵巣腫瘍核出術



* サンドバルーンカテーテル（固定用風船のついた穿刺針）を嚢腫内に刺入し内溶液を吸引した後腹腔外に引き出して腫瘍の部分切除し縫合して腹腔内に戻します。

*子宮筋腫；

子宮筋腫は30歳以上の女性では約20～30%の方にみられる疾患です。筋腫があるからといって全ての方で治療が必要となる訳ではありません。このうち、筋腫による症状（過多月経、月経痛、異常出血、不妊症など）を有する方、症状はなくても大きな筋腫、増大傾向にある筋腫を有する方などが治療の対象となります。また、子宮筋腫の治療には、手術による治療以外に、薬物療法（GnRH アゴニストなど）、子宮動脈塞栓術（UAE）、収束超音波（FUS）などの治療法もあります。

子宮筋腫の手術には子宮を残し筋腫だけを摘出する子宮筋腫核出術と子宮全摘術とがあります。

子宮筋腫の手術では、筋腫のサイズを縮小することと筋腫の血流を減少させて手術中の出血量を減らすこと、貧血を改善することなどを主な目的として、通常、GnRH アゴニスト（月に1回の注射）を3～4ヶ月間使用してから手術を行うことが望ましいです。

(A)：子宮全摘術（腹腔鏡下腔式子宮全摘術）；

腔式子宮全摘術は腹式の子宮全摘術に比べて低侵襲性の優れた術式であり以前から行われてはいましたが、子宮の大きさや腔の伸展性などによりその適応は非常に限られておりました。そこで腹腔鏡を併用しながら行うことによりその適応を大幅に拡大することができるようになったのがこの手術方法です。

当院ではおおよそ以下のような基準を定めて本術式の適応としております。

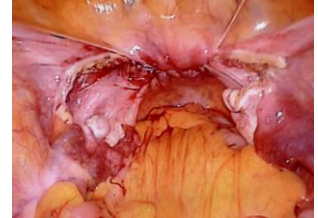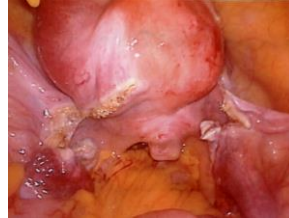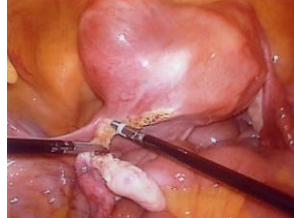
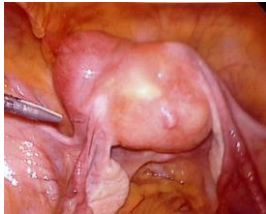適応； *大きさが10cm程度（推定500-600g）までのもの。

*悪性を疑う所見がないもの（子宮筋腫、子宮腺筋症）。

*子宮の可動性が良好で周囲に強い癒着がないと思われるもの。

術式；

腹腔鏡を用いてまず子宮の周囲組織（卵管、卵巢固有靭帯、骨盤漏斗靭帯、円靭帯、膀胱子宮窩腹膜や子宮動脈など）を電気メスや超音波メスを用いて切断します。その後、腹腔鏡下または腔式に残りの子宮周囲組織（仙骨子宮靭帯、基靭帯など）と腔壁を切断して腔式に子宮を摘出する方法です。これまでに 500 人以上の方にこの手術を行っておりますが、約 8.3%の方は癒着などの理由で開腹手術（腹式子宮全摘術）に移行しております。



*子宮周囲の組織（靭帯、卵管など）を腹腔鏡下に切断しているところです。この後、腔式に子宮を摘出します。

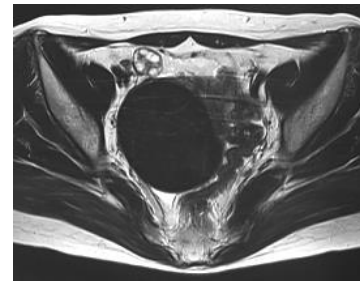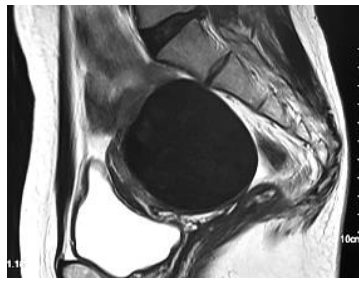
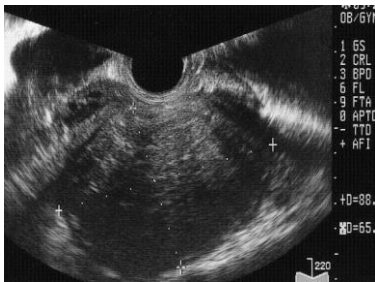*子宮摘出後の腹腔鏡

(B)；子宮筋腫核出術；

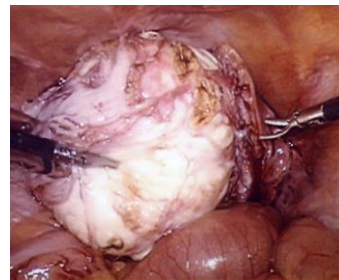
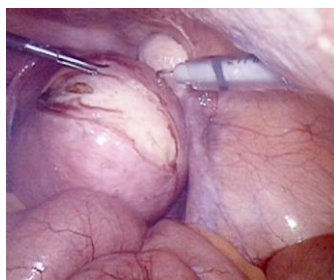
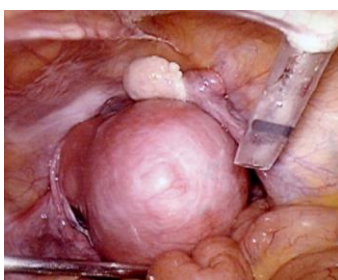
術式には腹腔鏡を併用しながら下腹部に小切開（3～4cm）を加えてそこから筋腫核出を行う腹腔鏡下補助筋腫核出術（LAM）と全腹腔鏡下筋腫核出術（LM）との2法があります。最近では、腹腔鏡下での縫合技術等の向上により、より侵襲の少ないLMを主に採用しております。

腹腔鏡下手術の明確な適応基準はありませんが、筋腫の大きさ、個数、できている場所、症状などにより総合的に判断してより望ましい術式を決定しております。

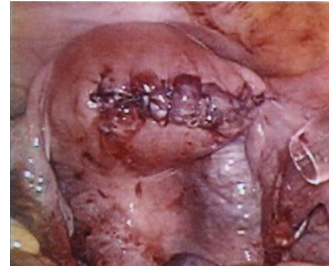
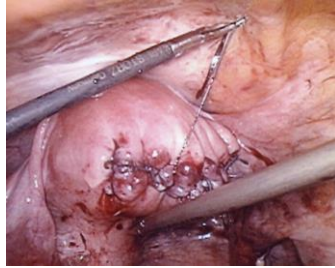
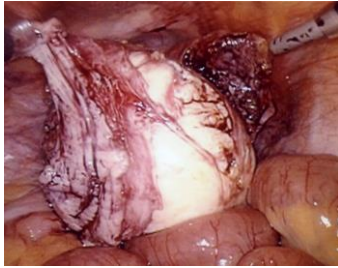
以下に当院で行う腹腔鏡下筋腫核出術（LM）の方法を示します。



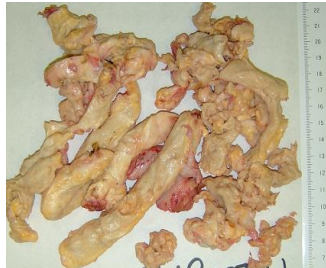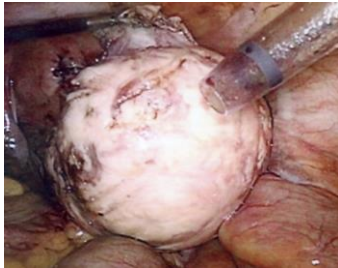
*術前には超音波、MRI等で筋腫の位置、大きさを確認します。この方の筋腫は子宮後壁に1個のみ認められました。大きさは85x65mmで、子宮内膜からは少し離れていました。



*子宮筋腫表面の切開部を決定したら、その部分を中心に筋腫の表面に止血防止の目的でピトレスシンという薬剤を注射した後、筋腫表面に電気メスで切開を加え筋腫核出を行います。



*核出後の子宮の創は吸収糸を用いて縫合します。



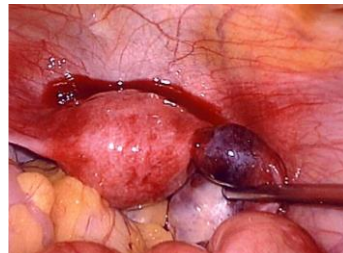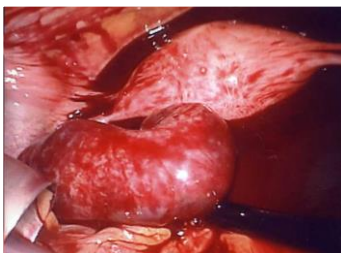
*核出した筋腫核は、腹腔内で回収袋内に入れた後小さく切断して体外に回収します。

腹腔内を洗浄し創面からの出血がないことを再確認します。創面には癒着防止のシートなどを貼付しドレーンを留置して手術を終了します。(この手術は、出血は少量のみで、手術時間は1時間45分の手術でした)

*異所性妊娠(子宮外妊娠)；

子宮外妊娠(異所性妊娠)は子宮内膜以外の部分に受精卵が着床して育ち始める病気です。気づかずにいると妊娠部位で流産や破裂を起こして腹腔内に大出血を起こすこともある疾患です。全妊娠の約1%の頻度で発症しますが、体外受精などの不妊治療後には3-10%との報告もあります。妊娠部位は95%以上が卵管の妊娠ですが、まれに、卵巣や腹膜や子宮頸管に妊娠する場合があります。

妊娠5~6週を超えても子宮内に胎囊が見えなければ子宮外妊娠が疑われます。血中のホルモン値(hCG)や経膈超音波検査やその他の検査で子宮外妊娠が強く疑われるようなときには手術による確認、治療の適応となります。大量の出血でショック症状を示している症例以外は腹腔鏡下手術の適応となります。



(左図) 左卵管膨大部妊娠
+ 腹腔内出血

(右図) 右卵管峡部妊娠

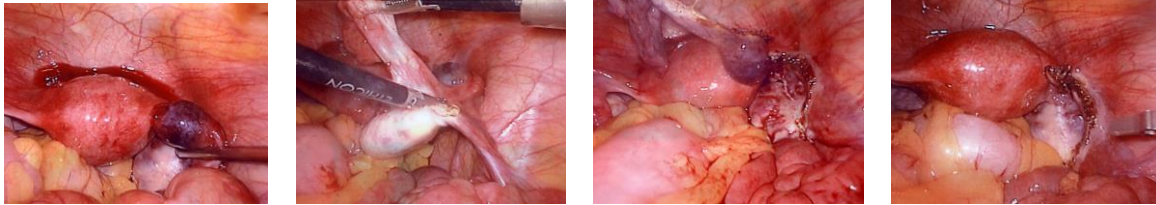
以下は卵管妊娠の場合についての説明になります。

術式；

子宮外妊娠(卵管妊娠)の手術には、**卵管摘出術**と**卵管線状切開術**(卵管温存手術)の2つの方法があります。どちらの手術を選択するかは、妊娠部位の状態(大きさ、破裂の有無など)、胎児心拍の有無、初めての子宮外妊娠かどうか、血中hCG値、将来の妊娠希望の有無などにより卵管の温存の適応があるかどうかを判断したうえで、両手術のメリットとデメリットをご本人、ご家族に十分に説明して決めるようになります。

(A)；卵管切除術；

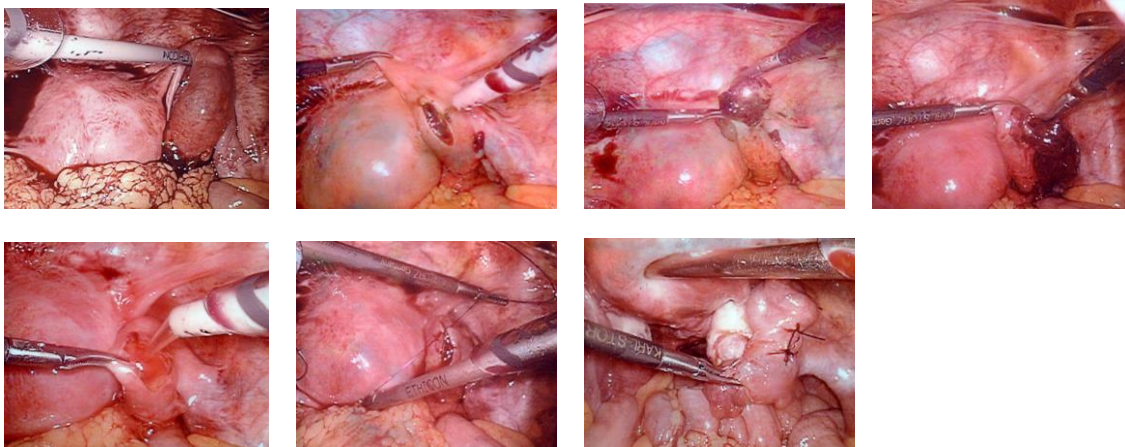
妊娠部位を含めて、妊娠側の卵管を完全に切除する術式です。根治的な治療法であり、将来の妊娠希望がない方にはこの方法が行われます。今後も妊娠の希望がある方でも、前述のような温存可能な基準に照らし合わせて卵管切除が行われることもあります。



*卵管間膜を超音波メスで切開し卵管を子宮の付け根から完全に摘出します。

(B)；卵管線状切開術；

卵管の妊娠部位に切開を加えて卵管内の妊娠組織のみを除去して卵管を温存する方法です。この方法では、子宮外妊娠存続症（卵管内に妊娠組織が残ってしまう）、卵管閉塞、同じ部分に子宮外妊娠を繰り返すといった後遺症を起こすリスクがあります。

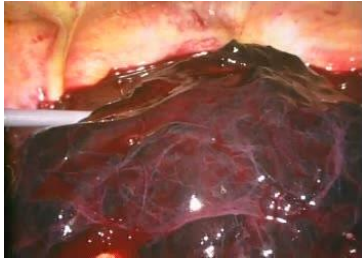

*卵管に切開を加え内容物を除去し洗浄後、止血縫合しました。

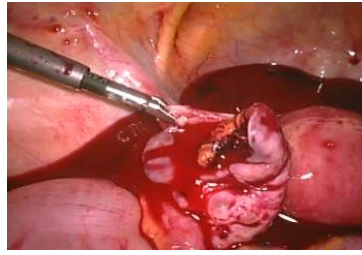
*繰り返しになりますが、いずれの術式を行うかは、検査結果、卵管の状態、将来の妊娠希望の有無、ご本人の希望、後遺症などの可能性を総合的に検討し、十分な説明と相談（インフォームドコンセント）をした上で決定するようになります。

*卵巣出血；

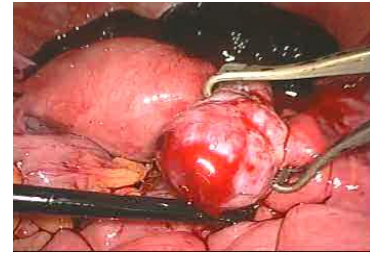
卵巣出血は、文字通り、卵巣から腹腔内に出血する状態です。突然の腹痛で発症する疾患です。排卵時に卵巣皮膜の血管が破綻して起こる場合と、月経前に黄体嚢胞（または血腫）が破裂して起こる場合とがあります。出血量が少量であれば経過観察も可能ですが、ある程度より多い出血の場合や、腹腔内の出血が増加している（出血が持続している）場合には手術の適応となります。大量の出血でショック症状を示している症例以外は腹腔鏡下手術の適応となります。



大量の腹腔内出血



卵巣嚢腫（血腫）破裂による出血



卵巣表面血管の破綻による出血

術式：

卵巣腫瘍と同様の方法で、出血（破裂）部位の血腫（または嚢腫）を除去して縫合や電気メスで止血します。腹腔内を生理食塩水で十分に洗浄し、溜まっていた血液をきれいに除去します。

*子宮内膜症；

子宮内膜症は、子宮内膜細胞が子宮以外の場所に発育する疾患です。卵巣にできて腫瘍を形成したものが卵巣チョコレート嚢胞、子宮筋層内にできたものが子宮腺筋症といわれます。その他どこにでも発症する可能性があり、子宮の後方（ダグラス窩）や卵巣周囲に発生して強い癒着を形成することもあります。ごく稀には、腸管や尿管に発症して出血（下血）や狭窄の原因となることもあります。月経痛、過多月経、排便痛や性交痛などの症状や不妊症の原因となる病気です。子宮内膜症の治療法には薬物療法と外科的療法（手術）とがあります。

外科的療法では、内膜症の病巣のみを除去する手術、卵巣あるいは子宮を摘出する手術、癒着を剥離する手術などがあります。内膜症の程度（重症度）によりますがこれらの手術が腹腔鏡下で実施できます。

*不妊症；

不妊症で、子宮卵管造影検査で異常所見のある方、原因不明で長期間の不妊の方、子宮内膜症が原因ではないかと思われる方などが腹腔鏡の適応となります。腹腔鏡下に、不妊の原因検索、卵管開口術、癒着剥離術、子宮内膜症病巣除去術、腹腔内洗浄等を行いません。

*子宮体がん；

早期の子宮体がん（進行期；I A 期、類内膜腺がん、グレード1または2）に対して腹腔鏡下手術が適応となり、子宮全摘術＋骨盤リンパ節郭清術を行います。早期子宮体がんに対する腹腔鏡下手術の安全性（術中・術後の合併症の発生等）や予後（再発率・生存率等）は開腹手術と同等あるいはそれ以上であるというエビデンスが多く臨床研究で報告されています。また、腹腔鏡の鮮明な視野で行うことにより、より安全で確実な手術が行える可能性もあり近年広く普及し、早期子宮体がんの標準的な術式となってきた手術です。

*子宮脱；

腹腔鏡下仙骨腔固定術を行います。この手術は、腹腔鏡下に子宮体部を摘出（子宮腔上部切断術）し、下垂している子宮頸部・腔壁と仙骨前面の靭帯をメッシュで固定して子宮頸部と腔を上方へ吊り上げて子宮脱を改善する手術です。従来の腔式手術に比べて術後の疼痛が少なく、より生理的な（自然に近い）形の手術であるといわれています。

#単孔式または2孔式腹腔鏡手術（Reduced port laparoscopic surgery）について：

近年、さらなる低侵襲性と美容上の観点から、腹腔鏡下手術での手術創の数を減らしたり大きさ小さくしたりする（1つまたは2つの創で、細い鉗子を使用して行う腹腔鏡下手術）の試みが行われてきております。当院でも安全性と確実性に留意しながら症例によってこれらの術式を取り入れてきております。

子宮鏡下手術：

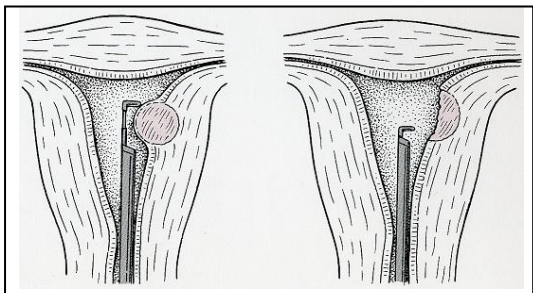
子宮鏡とは、子宮口から子宮の内腔に直接スコープ（カメラ）を挿入して子宮内腔を観察し、病変部分を切除する手術です。子宮内腔に突出する腫瘍性疾患である粘膜下子宮筋腫や子宮内膜ポリープが子宮鏡下手術の主な適応疾患となります。また、子宮奇形や子宮内腔癒着症に行なわれることもあります。当院では子宮鏡下の手術は主に腰椎麻酔下で行なっております。

適応：

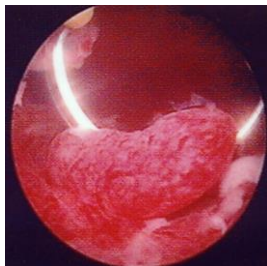
子宮内腔に突出する粘膜下子宮筋腫または子宮内膜ポリープで、過多月経や不正出血等の症状を有する方、あるいは、不妊症の原因となっていると思われる方などが主に子宮鏡下手術の適応となります。

術式：

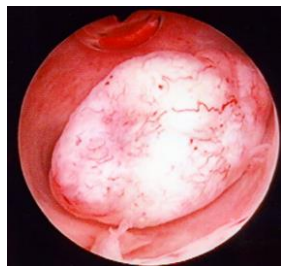下の模式図のように、子宮鏡を経腔的に子宮内腔に挿入し、子宮内をよく観察した後、先端に付属した電気メスを用いて粘膜下筋腫または内膜ポリープを切除します。



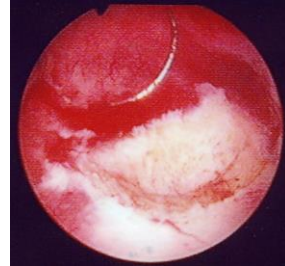
[新女性医学体系（中山書店）より引用]



*子宮内膜ポリープ



*粘膜下子宮筋腫



*切除後の子宮内腔

合併症について：

子宮鏡下手術での合併症発生の可能性、頻度等に関しましては、上記の腹腔鏡下手術の合併症の項目で説明致しました通りです。

入院期間：

原則として、手術前日の午後に入院していただきます。手術前には最終的に手術内容、方法、合併症等に関して詳しく説明いたします。入院後の術前（前日夕と当日朝）に子宮口を拡張する処置を行います。手術後は、翌日から歩行、食事が可能となり、術後3日目に退院の予定となります。

おわりに：

以上、当院産婦人科での内視鏡下手術に関する概要をお示しいたしました。本ホームページが婦人科疾患を有する患者様の治療法選択の一助となれば幸いと思っております。

婦人科内視鏡下手術に関しまして何か不明な点や質問等ございましたら、医師またはスタッフまでお気軽にお問い合わせ下さい。

文責・実施責任者：矢澤 浩之 （日本産科婦人科内視鏡学会技術認定医）